Ein Fall

von

Hernia retroperitonealis Treitzii

eine Ovarialcyste vortäuschend.

Inaugural-Abhandlung

zur Erlangung

der

Doktorwürde

in der

Medizin, Chirurgie und Geburtshilfe

unter dem Präsidium

von

Dr. Johann von Säxinger

o. ö. Professor der Geburtshilfe und Vorstand der Universitäts-Frauenklinik

der medizinischen Fakultät zu Tübingen

vorgelegt

von

Karl Rüping

approb. Arzt aus Dortmund.

Tübingen, 1895.

Verlag von Franz Fues.

Digitized by the Internet Archive
in 2026

https://archive.org/details/IA41552309_0042

Ein Fall

von

Hernia retroperitonealis Treitzii

eine Ovarialcyste vortäuschend.

Inaugural-Abhandlung

zur Erlangung

der

Doktorwürde

in der

Medizin, Chirurgie und Geburtshilfe

unter dem Präsidium

von

Dr. Johann von Säxinger

o. ö. Professor der Geburtshilfe und Vorstand der Universitäts-Frauenklinik

der medizinischen Fakultät zu Tübingen

vorgelegt

von

Karl Rüping

approb. Arzt aus Dortmund.

Tübingen, 1894.

Verlag von Franz Fues.

Druck von W. Armbruster & O. Riecker in Tübingen.

In der hiesigen Universitäts-Frauenklinik kam ein Fall von diagnostizierter Ovarialcyste zur Laparotomie; es fand sich jedoch nach Eröffnung der Bauchhöhle, dass die vermeintliche Ovarialcyste nicht vorhanden war, sondern dass der als Ovarialcyste diagnostizierte Tumor eine sogenannte Hernia retroperitonealis Treitzii in grösstmöglichstem Umfange darstellte.

Seitdem auf das Vorkommen von Hernia retroperitonealis infolge der Treitz'schen Abhandlung [1]) Acht gegeben wurde, sind diese Fälle nicht mehr so selten in der Litteratur, aber alle Fälle, die bisher veröffentlicht worden sind, wurden immer oder meistenteils als zufälliger Befund auf dem Sektionstische gefunden, und niemals intra vitam diagnostiziert und beobachtet.

Aus diesem Grunde veranlasste mich Herr Professor Dr. von Säxinger zur Veröffentlichung dieses interessanten Falles.

---

1) Hernia retroperitonealis von Professor Dr. Treitz. Prag 1857.

Bevor ich jedoch über diesen Fall, wie er zu sein schien und wie er sich nach der Laparotomie zeigte, näheres mitteile, sei es mir gestattet, einen kurzen Überblick über die Anatomie der Gegend der Treitz'schen Falte, sowie über die Ätiologie, Pathologie und eventuelle Diagnostizierbarkeit der Hernia retroperitonealis zu geben, wie es ausführlicher von Treitz in seinem „Beitrag zur Geschichte der inneren Hernien" geschehen ist, und dessen Schilderung ich folgen werde.

Am Übergang des Duodenums in das Jejuneum findet sich die sogenannte Plica duodeno-jejunalis; sie ist gewöhnlich eine halbmondförmige Bauchfell-Duplicatur mit einem freien, scharfem und konkav nach rechts und oben gekehrten Rande; sie überzieht den Darm an der Übergangsstelle das Duodenum in das Jejunum; entlang dem freien, konkaven Rande zieht die Vena messenterica inferior mit einem gleich der Falte nach links und oben gewölbten Bogen. Diese Bauchfellfalte bildet nun mit dem Duodenum eine Bauchfell-Ausstülpung, welche gegen das Duodenum hin am tiefsten ist; die Eingangsöffnung wird rechts vom Darm, flexura duodeno-jejunalis, links vom freien Rande der Falte begrenzt. Nicht immer aber ist die Eingangsöffnung offen, son-

dern sie kann durch Adhäsionen verschlossen sein, und die Plica bildet dann einen abgeschlossenen serösen Sack, der aber auch vollständig durch Schrumpfung zugrunde gehen kann. Besteht die Fossa und ist die Eingangsöffnung vorhanden, so kann hier eine Hernie entstehen, welche nach Treitz Hernia retroperitonealis benannt ist.

Zur Entstehung einer solchen Hernia retroperitonealis müssen, wie bei jeder anderen Hernie folgende Bedingungen erfüllt sein, nämlich eine nachgiebige Vertiefung des Peritoneums, eine Bruchpforte und ein bewegliches Stück des Bauchinhaltes; die Forderungen auf die anatomischen Verhältnisse der Plica Treitzii bezogen, hat Treitz in seiner Abhandlung folgende Bedingungen aufgestellt:

1) Es muss die Fossa duodeno-jejunalis und eine halbmondförmig gestaltene Plica vorhanden sein; es darf also der freie Rand der Plica nicht mit dem Duodenum oder Jejunum verwachsen sein.

2) Die Vena mesenterica inferior muss an der oberen konkaven Seite der Plica verlaufen, so dass sie den Eingang zur Fossa umgiebt und eine sehr resistente Bruchpforte bildet.

3) Es muss das aus der Fossa austretende Jejunum frei beweglich sein; ist dies nicht der

Fall, liegt es zum Beispiel noch eine Strecke im Mesocolon transversum, wo es dann vom unteren Blatte desselben noch eingehüllt werden kann, oder ist das Jejunum durch irgend welche Verhältnisse fixiert, so kann es nicht in die Fossa gezogen werden und kann niemals eine Hernia retroperitonealis sich entwickeln.

Als Gelegenheitsursachen gibt Treitz an:

1) Abnorme Erschlaffung des Bauchfells im Alter.
2) Verstärkte Wirkung der Bauchpresse.
3) Übermässige Ausdehnung der Gedärme durch Gas oder Speisen.
4) Erschütterungen des Körpers, besonders gleichmässige und anhaltende, wie beim Springen, Reiten und Tanzen.
5) Traumen.

Die unter 2) und 3) genannten Gelegenheitsursachen sind allerdings für die äusseren Hernien häufig vorhanden, für die inneren jedoch nur in einem beschränkten Masse; denn dieselbe Kraft, welche das Jejunum gegen die hintere Bauchwand und die Fossa duodeno-jejunalis treibt, wirkt gleichzeitig auch auf die Wandungen dieser Ausstülpung und erhält somit das Gleichgewicht.

Anders jedoch verhält es sich, wenn die über-

mässige Ausdehnung Duodenum und Magen allein betrifft; der Inhalt des Duodenums, der im normalen Zustande an der Flexur und Plica aufgehalten wird, wird sich, vom Duodenum fortgetrieben, in der Flexur um so mehr anhäufen, als die Ausdehnung der Bauchfelltasche nach vorn und nach dem Mesocolon hin kein Hindernis entgegen steht.

Die unter 4) genannte Gelegenheitsursache wird dann um so mehr geeignet sein, die Entwickelung einer Hernie einzuleiten, wenn der Darm flüssigen Inhalt hat; hierbei nimmt Treitz an, dass besonders die Flüssigkeitssäule, welche in der Flexur durch die Falte abgesperrt und durch das Reiten etc. erschüttert wird, die hauptsächliche Veranlassung sei; die scharfe Kante der Falte verengt dann den Zugang noch mehr und so gleitet dann die Flüssigkeitssäule hinter den Gefässbogen der Vena messenterica inferior herab und kann einen Teil des Jejunums nach sich ziehen.

So kann nun die Hernie, wenn sie einmal entstanden ist, rascher wachsen, als jede andere Hernie, bis sie ihre grösstmöglichste Ausdehnung erreicht; dieses wird veranlasst durch das immer und immer sich füllende Duodenum und dann dadurch, dass die Dünndarmschlingen, wenn sie

einmal hinter den Gefässbogen getreten sind, nicht leicht mehr in die Bauchhöhle zurücktreten können; findet die Hernie kein Hindernis in ihrem Fortschreiten und hat das Peritoneum seine normale Dehnbarkeit, dann wird allmählich der ganze Dünndarm in den Bereich derselben hereingezogen und die Hernie findet ihre Grenze am Coecum.

Treitz giebt zur Erklärung des Mechanismus folgenden Versuch an:

„Man schneidet ein langes Stück Dünndarm vom Gekröse ab und legt es so auf eine mit einem hohen Rande versehene Schüssel, dass der grössere Teil des Darmes neben der Schüssel auf den Tisch zu liegen kommt; in das auf der Schüssel liegende Ende giesst man nun Wasser ein, und da wird man sehen, dass in dem Maasse, als die Därme auf der Schüssel sich füllen, die auf dem Tische liegenden von selbst in die Schüssel gezogen werden, bis endlich der ganze Darm hinein gelangt".

Was nun den Zeitpunkt der Entstehung betrifft, so glaubt Treitz auf Grund eines bei einem zwei Monate alten Kinde gefundenen Bruchsackes, welcher 12 Centimeter vom Jejunum einschloss, annehmen zu dürfen, dass die meisten retroperi-

tonealen Hernien sich gleich nach der Geburt entwickeln und zwar wegen der grossen Zartheit des Peritoneums und der leichten Verschieblichkeit des subperitonealen Bindegewebes, dazu die meist flüssige Nahrung der Säuglinge, welch letzteres wir als ein günstiges Moment für die Entwickelung einer Hernia retroperitonealis kennen gelernt haben.

Dass sie angeboren vorkommen könnten, glaubt Treitz nicht annehmen zu müssen. Mit der definitiven Gestaltung des Darmes entwickelt sich auch die Fossa duodeno-jejunalis im Foetus; aber der Darm ist im Embryo beinahe ganz leer, sehr zusammengezogen und nur sehr wenig thätig, so dass die Bedingungen für die Entwickelung einer Hernie wohl nicht günstig sind; somit ist anzunehmen, dass sich die inneren Hernien stets nach der Geburt entwickeln.

Neben der Ätiologie kommen noch die durch diese Hernien entstehenden Funktionsstörungen in Betracht.

Nach Treitz kann die Hernie nicht ohne Einfluss auf die Funktion des Darmes sein, da die zur Verdauung notwendige Beweglichkeit des Darmes fehlt und die Fortbewegung seines Inhaltes aufgehalten oder gestört wird. Es treten dadurch

alle Erscheinungen einer Dyspepsie auf, welche sich in gesteigertem Maasse geltend machen, wenn der Dünndarm plötzlich stark ausgedehnt wird. Neben der Dyspepsie wird dann noch Peritonitis, Koliken, Hypochondrie, Melancholie etc. sich anschliessen; ja eine vollständige Geistesgestörtheit glaubt Treitz mit dieser Hernie in Zusammenhang bringen zu müssen.

Aber alle diese Symptome sind nicht bestimmt genug, um an dem Lebenden eine sichere Diagnose auf Hernia retroperitonealis Treitzii stellen zu können; treten allerdings Inkarcerations-Erscheinungen hinzu, dann liessen sich die von Treitz angeführten Symptome der Inkarceration, die nicht gerade häufig ist, verwerten und gebe ich dieselben im Folgenden wörtlich wieder:

1) Die Einklemmung der Hernia retroperitonealis ist mit auffallender und hartnäckiger Koprostase verbunden.

2) Die Inkarcerations-Erscheinungen wiederholen sich anfallsweise; in den Zwischenpausen kann der Gesundheitszustand ungetrübt sein.

3) Die objektiven Erscheinungen am Unterleib sind von der Ausdehnung der Hernie abhängig.

4) In jedem Falle ist der Unterleib im Bereiche des Dickdarms zusammengefallen.

5) Bei kleineren Hernien ist das Epigastrium aufgetrieben, schmerzhaft, während die untere Bauchgegend auffallend eingesunken ist; die schmerzhafteste Stelle entspricht der Bruchsackmündung und fällt in eine Linie, die von links über den Nabel nach rechts und unten gegen die Fossa iliaca geht.

6) Prognose ist desto ungünstiger, je kleiner die Hernie ist.

7) Die durch das häufige Erbrechen ausgeworfene Flüssigkeit ist gallig gefärbt, kann aber nur bei voluminösen Hernien fökale Beimischung zeigen; das Genossene wird desto schneller erbrochen und ist desto weniger verändert, je kleiner die Hernie ist.

8) Die objektiven Veränderungen bleiben durch den ganzen Verlauf des Anfalls stationär.

9) Die Veränderung der Harnsekretion und die Kräfteabnahme des Kranken sind um so bedeutender, je höher die eingeklemmte Stelle, je kleiner die Hernie ist.

Alle diese von Treitz angegebenen Symptome nützen uns nichts für die Diagnose der nicht inkarcerierten Hernien und auch die neueren Forscher stimmen mit Treitz überein, wenn er sagt:

„Wie die Sache jetzt steht, ist die Diagnose der Hernia retroperitonealis nicht möglich!“

Leichenston sagt bezüglich der Diagnose folgendes (Ziemssens Handbuch, VI. Band, 2. Hälfte p. 456): „Ich halte unter günstigen Umständen, bei bedeutender Grösse der Hernie, die Stellung einer zwar nicht bestimmten, aber doch wohl zu begründenden Wahrscheinlichkeits-Diagnose für möglich. Die umschriebene, kugelige Auftreibung des Mesogastriums bei Eingesunkensein des dem Colon entsprechenden Bezirke, das bei mageren Bauchdecken deutliche Fühlbarsein eines cirkumscripten, elastisch prallen, kugeligen Tumors von dem Eindruck einer grossen, etwas beweglichen Cyste, die sich vom Mesogastrium aus hauptsächlich nach links hin erstreckt, die Eigenschaft dieses abgrenzbaren Tumors bei Perkussion stets sonoren Perkussionsschall, bei Auskultation helle Darmgeräusche erkennen zu lassen, ferner Hämorrhoidal-Anschwellungen und Mastdarmblutflüsse in Folge Compression der Vena messenterica inferior könnten im Verein mit den subjektiven, auf ein chronisches Unterleibsleiden hinweisenden Beschwerden die Wahrscheinlichkeits-Diagnose stellen lassen“.

Es herrscht also grosse Unsicherheit in der

Stellung der Diagnose; dazu findet sich neben den von Treitz angeführten Fällen auch in der Arbeit von Krauss [1]) unter den 44 Fällen kein einziger, welcher intra vitam beobachtet resp. diagnostiziert wäre, sondern alle wurden erst auf dem Sektionstische erkannt; umsomehr ist es von grossem Interesse, bei gesicherter Diagnose an einer Lebenden einen solchen Fall zu beobachten, dessen Befund uns manchen Aufschluss über die Möglichkeit einer Diagnose dieser Hernien gibt.

Zur näheren Beschreibung dieses interessanten Falles füge ich die Krankengeschichte an:

P. K., aufgenommen am 24. November 1893 in die Frauenklinik, wurde schon früher ambulant von der Klinik aus behandelt. Patientin ist ein 19 Jahre altes, lediges Mädchen, hat noch nicht geboren; sie stammt aus gesunder Familie, war nie nennenswert krank; ihre Periode trat im 16. Jahre ein und war immer regelmässig vierwöchentlich, hielt vier Tage an unter geringem Blutverlust und ohne Schmerzen.

Im August vorigen Jahres bemerkte Patientin, dass der Bauch links erheblich härter wäre; seitdem sie diese Beobachtung gemacht habe, sei der Bauch nicht grösser geworden; über irgendwelche Beschwerden ausser zeitweisen geringen Schmerzen hat sie nicht zu klagen; der

1) Über Hernia retroperitonealis Treitzii. Dissertation von Fritz Krauss. Erlangen 1884.

Stuhlgang ist immer regelmässig und schmerzlos; von der Harnblase keine pathologische Erscheinungen; Patientin hat immer guten Appetit und kann ihrem Geschäft ohne Beschwerde nachkommen.

Befund: Patientin ist mittelgross, sieht gesund aus; Herz- und Lungenuntersuchung bieten nichts abnormes; der Puls ist regelmässig, voll und kräftig, Urin eiweissfrei, kein Ödem; da die Bauchdecken sehr straff sind, so lässt sich durch die äussere Untersuchung nur mit Mühe und nicht sehr deutlich in der Höhe des Nabels der obere Rand eines Tumors heraustasten; an der Grenze des Tumors wird der tympanitische Schall bedeutend matter; die Flanken schallen tympanitisch; bei der innerlichen Untersuchung findet sich folgendes: Introitus vaginae ist eng, die Scheide sekretreich, die Schleimhaut gerötet, trachomatös, die Portio ist weich, cyanotisch. Uterus ist anteflektiert, liegt mit dem Fundus nach rechts; er ist etwas vergrössert, bimanuell herauszutasten und für sich beweglich; ungefähr drei Querfinger von der rechten Uteruskante entfernt, fühlt man eine weiche, schmerzhafte, nussgrosse Anschwellung, die nach hinten in das Segment eines bis zum Nabel reirenden Tumors überzugehen scheint; an der Übergangsstelle fühlt man eine Falte; das Segment ist halbkuglich, links liegt ihm der Uterus auf; das Segment ist prall und zeigt links, besonders vom Mastdarm aus feste Bestandteile. Der Tumor hat das Anfühlen einer Cyste, ist wegen der straffen Bauchdecken wenig beweglich und hat bei verschiedenen Untersuchungen verschiedene

Grösse und Consistenz. Die Blase zeigt keine Dislokation.

Am 13. Februar 1894 wurde die Laparotomie gemacht; nach Eröffnung der Bauchhöhle sieht man nun einen nicht ganz mannskopfgrossen, länglichen Tumor, dessen Oberfläche ebenso aussieht und ebenso sich anfühlt wie das verdickte durchschnittene Peritoneum. Der Tumor lässt sich vor die Bauchwunde herausheben, fühlt sich weich an; nimmt man den Tumor in die Hand, so hat man das Gefühl, ein Convolut von Därmen vor sich zu haben; es ist dasselbe Gefühl, welches man bei der Reposition von Nabelhernien mit verdünnten Bauchdecken bekommt; der Perkussionsschall ist überall über dem Tumor tympanitisch; derselbe zeigt rechts und links und oben Vertiefungen und Einsenkungen; man glaubt die Contouren der Därme hindurchzusehen; ein Segment des Tumors geht in das Becken herunter; ein Zusammenhang mit dem Uterus ist nicht zu konstatieren; beide Ovarien sind nachweisbar; der Tumor ist ringsum, soweit die straffen Bauchdecken den Einblick gestatten, vom Dickdarm umgeben, rechts oben ist derselbe mit dem Darm verwachsen und lässt sich nach allen Richtungen hin umgreifen; sehr auffallend ist, dass während der ganzen Operation niemals Dünndarmschlingungen sichtbar wurden und sich nicht in die Wunde hereindrängten.

Das Fehlen der Dünndarmschlingen, das eigentümliche Anfühlen, das Durchschnitten von Dünndarmschlingen, der tympanitische Schall, die Umlagerung des Tumors vom Dickdarm, der Nachweis der Ovarien, der fühlende Zusammenhang mit dem Uterus und seinen Adnexen,

lässt einen Ovarialtumor ausschliessen und die Diagnose auf eine retroperitoneale Hernie stellen. (Die Figur II in dem „Beitrag zur Geschichte der inneren Hernien“ von Treitz ähnelt auffallend dem Befunde, den man bei der Operation hatte.)

Unter diesen Umständen wird die Bauchhöhle wieder geschlossen.

Bis zum 21. Februar 1894 wurde der Darm durch Opium in Ruhe gehalten; bei der an diesem Tage erfolgten Untersuchung, der ersten seit der Operation, haben wir folgenden Befund: Das Befinden der Patientin ist ein anhaltend gutes; die Untersuchung per vaginam ergiebt: der Mastdarm ist voll, das Segment des Tumors ist deutlich tiefer nach unten gedrängt und ist gut zu fühlen; beim Touschieren fühlt man, dass das Segment aus mit faeces gefüllten Darmschlingen besteht, wenigstens fühlt sich dasselbe ebenso wie der gefüllte Mastdarm an; auch äusserlich durch die Bauchdecken sind die Comtouren des Tumors sehr deutlich; derselbe ist prall gespannt und hat überall tympanitischen Schall.

Es wurde nun ein Kochsalz-Honig-Klystier gegeben, auf welches reichlicher Stuhlgang erfolgte; hierauf bot sich, sowohl bei der Adspektion, als Palpation und der bimanuellen Untersuchung ein wesentlich verändertes Bild: Die Bauchdecken sind nicht mehr so stark gespannt, der Tumor ist bedeutend kleiner geworden, und lassen sich seine Comtouren äusserlich durch die Bauchdecken nicht mehr erkennen; bei der Palpation finden beide Hände keinen wesentlichen Widerstand, sodass sie sich berühren; das, was man nun noch vom Tumor fühlt,

ist nicht mehr so prall gespannt und lässt sich leicht eindrücken; bei der bimanuellen Untersuchung zeigt sich, dass das betreffende Segment bedeutend höher steht; dasselbe ist aber noch immer zu fühlen.

Diese Beobachtung konnte man mehrere Male bisher machen; es wird also der Tumor nach mehrtägiger Stuhlverhaltung grösser, während er nach reichlich stattgehabter Stuhlentleerung bedeutend kleiner wird.

Durch diese Beobachtung muss der Gedanke an eine Hernia retroperitonealis nahe gelegt werden und glaube ich dieselbe als eines der wichtigsten und karakteristischen Symptome in die Reihe der übrigen zahlreichen bezeichnen zu dürfen; jedenfalls sollte man, wenn man auf Hernia retroperitonealis Verdacht hegen zu dürfen glaubt, oben erwähnten Versuch, bestehend in Herbeiführung von abwechselnder Stuhlverstopfung und reichlichem Stuhl in Zwischenräumen von einigen Tagen machen, und kann im gegebenen Falle die Diagnose hierdurch gesichert werden.

Zur näheren Erklärung dieses so hoch interessanten Falles füge ich die Abbildung desselben (Tafel 1) bei, wie es sich nach der Eröffnung der Bauchhöhle darbot; dieselbe ist bis auf jede

Einzelheit genau ausgeführt und verdanke ich dieselbe dem freundlichen Entgegenkommen meines Herrn Kollegen, cand. med. Kelber, dem an dieser Stelle der herzlichste Dank hiefür ausgesprochen sei.

Zum Vergleiche ist dann noch die zweite Tafel der Treitz'schen Abbildungen hinzugefügt, und man wird die Ähnlichkeit dieser beiden Fälle in situ nicht verkennen.

Zum Schluss erfülle ich eine angenehme Pflicht, meinem hochverehrten Lehrer, Herrn Professor Dr. von Säxinger, für die Überlassung des Materials, sowie Herrn Privatdozenten Dr. Winternitz für die freundliche Unterstützung bei der Abfassung dieser Arbeit meinen herzlichsten Dank auszusprechen.

Lith. v. Baumann Tübingen.

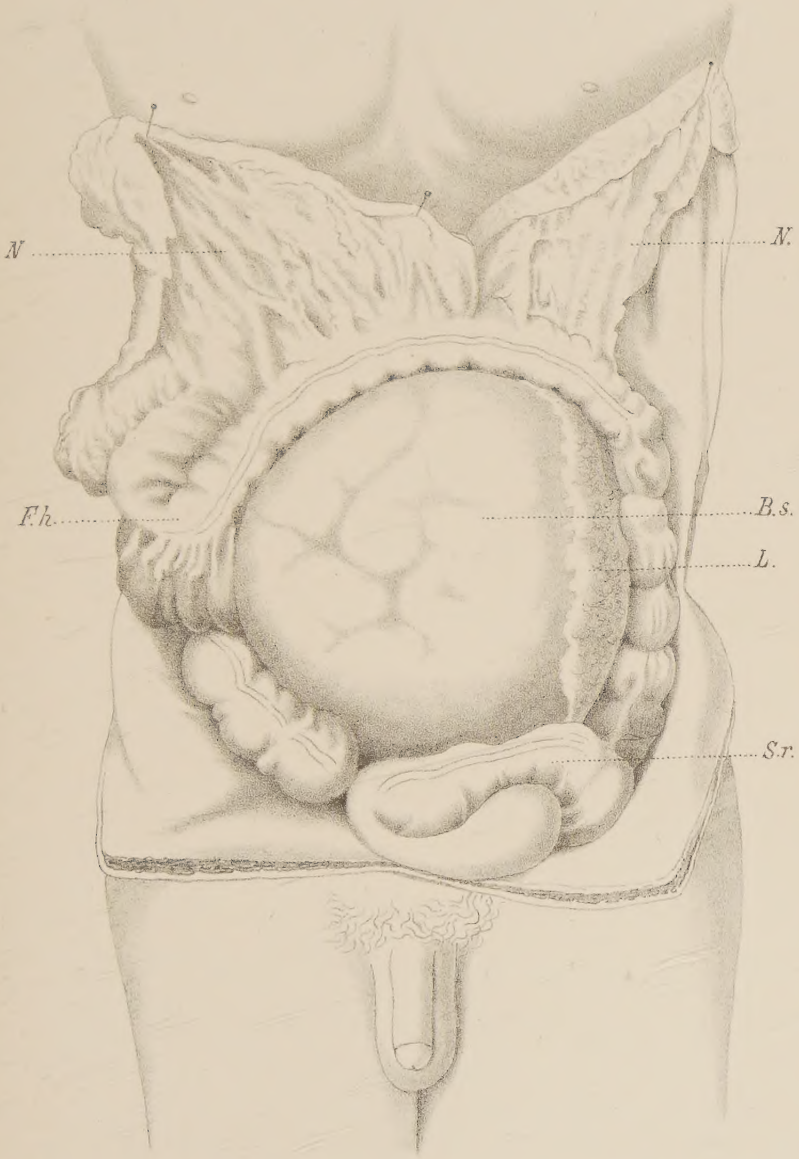

Lith. v. Baumann, Tübingen.

Druck von W. Armbruster & O. Riecker in Tübingen.